

SYNTHÈSE DES RECOMMANDATIONS PROFESSIONNELLES

Appréciation du risque carieux et indications du scellement prophylactique des sillons des premières et deuxième molaires permanentes chez les sujets de moins de 18 ans

Messages clés

1. Évaluer le RCI : **voir encadré n° 1**
2. Sceller, dès que possible, les 1^{res} et 2^{es} molaires permanentes chez les patients de moins de 20 ans à RCI élevé et préférer un MS à base de résine si l'isolation est satisfaisante : **voir encadré n° 2**
3. Suivre régulièrement les patients en fonction du RCI : 2 à 4 fois par an en cas de RCI élevé, au moins une fois par an en cas de RCI faible : **voir encadré n° 3**
4. Maintenir les autres mesures de prévention de la carie

Encadré n° 1 : Comment évaluer le risque de carie individuel ?

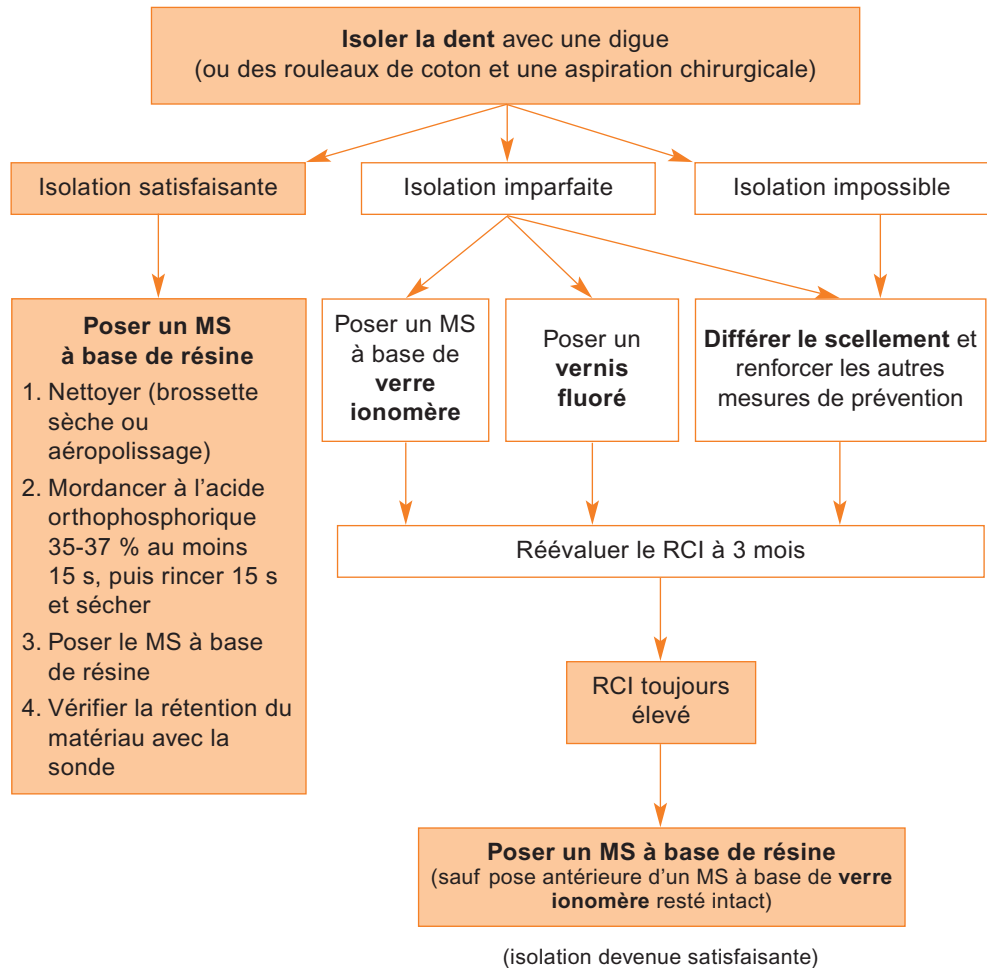
- Classer en « **RCI élevé** » les patients présentant au moins un des facteurs de risque individuels suivants :
 - Absence de brossage quotidien avec du dentifrice fluoré
 - Ingestions sucrées régulières en dehors des repas ou du goûter (aliments sucrés, boissons sucrées, bonbons)
 - Prise au long cours de médicaments sucrés ou générant une hyposialie
 - Sillons¹ anfractueux² au niveau des molaires
 - Présence de plaque visible à l'œil nu sans révélation
 - Présence de caries (atteinte de la dentine) et/ou de lésions initiales réversibles (atteinte de l'émail)
- Classer en « **RCI faible** » les patients ne présentant aucun de ces facteurs de risque individuels

1. sillons : ensemble des zones de congruence de la surface amélaire

2. anfractueux : sillons profonds et étroits à l'examen clinique simple

Encadré n° 2 : Comment sceller ?

■ En l'absence de suspicion de carie dentinaire :



■ En cas de suspicion de carie dentinaire : ouvrir les sillons et utiliser un matériau de restauration. Il ne s'agit plus d'un scellement.

Encadré n° 3 : Quel suivi mettre en place ?

- Contrôler l'intégrité du MS et le réparer si nécessaire
- Réévaluer le RCI